Aus der zweiten Medizinischen Universitäts-Klinik München.
Leiter: Professor Dr. A. Schittenhelm.

Ulcus ventriculi als trophische Störung bei Syringomyelie.

Inaugural-Dissertation
zur
Erlangung der Medizinischen Doktorwürde
an der
Ludwig-Maximilian-Universität zu München
vorgelegt von

Otto Fischer
aus Straubing.

Tag der mündlichen Prüfung: 30. April 1937.

Buchdruckerei K. Baur, Friedberg-Augsburg
1938

Dekan: Prof. Dr. Kürten.

Referent: Prof. Dr. Schittenhelm.

R. UNIV.
BIBLIOTHEEK
LEIDEN

Ulcus ventriculi
als trophische Störung bei Syringomyelie.

Zu dem Bilde einer Syringomyelie gehören die trophischen Störungen. Wir verstehen unter normaler Trophik die Aufrechterhaltung des normalen Ernährungszustandes und der spezifischen Struktur der Organe und Gewebe im Organismus. Allgemeine und lokale Kreislaufverhältnisse, Zusammensetzung der Ernährungsflüssigkeiten, Ausgeglichenheit der innersekretorischen Tätigkeit und vor allem der Funktion der Organe, die unter stärkerem Einfluß des Nervensystems stehen, müssen für das Bestehen der normalen Trophik verantwortlich gemacht werden. Es kann kein Zweifel sein, daß unter diesen Einflüssen die nervösen eine beträchtliche Rolle spielen.

Bei den verschiedensten Erkrankungen des peripheren und zentralen Nervensystems kann die Trophik von Organen und Geweben gestört werden.

So kommt es bei Hemi- und Paraplegien aus irgend einer Ursache (Gehirn- und Rückenmarksgeschwülste, Verletzungen und Blutungen) häufig zum rasch auftretenden Dekubitus. Bei Entzündungen und Lähmungen (infolge von Verletzungen, Tumoren, Aneurysmen, Resektion von Ganglien), bei Tabes dorsalis, Spina bifida und Syringomyelie treten oft Veränderungen der Haut und deren Anhangsgebilde und in selteneren Fällen auch Veränderungen an den Knochen auf. Entzündungen oder Lähmungen des Nervus Trigeminus führen zur Keratitis neuroparalytica.

Nach Encephalitis wurden trophische Geschwüre beobachtet (P. Michon und Barbier und Jarricot), von denen auffällig war, daß sie nur an den kranken und zitternden Gliedmassen vorhanden waren. Ursächlich werden krankhafte Veränderungen im Bereiche der vegetativen Zentren des Zwischenhirns verantwortlich gemacht.

Versucht man, sich über die trophischen Vorgänge einen Ueberblick zu verschaffen, so ist die immer gleiche Loka-

lisation dieser Störungen sehr auffallend. Gewöhnlich werden nur der Bewegungsapparat, die Haut mit ihren Anhangsgebilden, die sichtbaren Schleimhäute und das subkutane Fettpolster befallen und verändert. Es liegt die Vermutung nahe, daß auch andere Organe und vor allem die Eingeweide von ähnlichen Schädlichkeiten betroffen werden können und dann ebenfalls krankhafte Erscheinungen zeigen würden.

Außer den schon genannten häufigen trophischen Störungen werden bei der Syringomyelie in der Literatur noch eine Reihe von Veränderungen genannt, die ebenfalls als trophische Störungen aufgefaßt werden und in direkter Beziehung zum Grundleiden stehen sollen.

Die Haut hat bei jungen Leuten ein welkes Aussehen, wie wir es sonst nur bei Greisen beobachten können. Wiederholt wurden Duputren'sche Kontrakturen und Sklerodermie beschrieben. In sehr vielen Fällen soll das frühzeitige Ergrauen der Haare oder die frühzeitige Kahlheit ein wichtiges Begleitsymptom sein. Auch halbseitige Kahlheit wurde beobachtet.

An Wachstumsstörungen werden oft halbseitiges Zurückbleiben des Gesichts- oder Zungenwachstums beschrieben. Seltener sind einseitiges Ekzem und einseitiger Zungenbelag beschrieben.

G. Roussy, Chostenet de Gery et Mosinger beobachteten eine 48jährige Frau, bei der nach dreijähriger Menopause wieder Blutungen auftraten und seit drei Monaten eine reichliche Milchsekretion bestand. Die Frau hatte eine ausgesprochene Syringomyelie mit typischen Sensibilitätsstörungen der oberen Körperhälfte, leichten Paresen und Muskelatrophien der oberen Gliedmassen, halbseitiger Zungenatrophie, beiderseits Babinski und außerdem ein großes Fibrom des Uterus. Drei Tage nach der Operation des Fibroms starb die Frau an Darmlähmung. Bei der Sektion fand sich eine ausgedehnte Höhlenbildung des Hals- und Brustmarkes mit Zerstörung der vegetativen Kerne des Rückenmarkes. In der Brust wurde Hypertrophie der Milchdrüsen und gleichzeitig Sklerose festgestellt. Für die Darmlähmung wird teilweise die Schädigung der vegetativen Zentren des Rückenmarkes verantwortlich gemacht. Da Galaktorrhoe auch bei Tabes dorsalis schon wiederholt beobachtet wurde, scheint es sehr wahrscheinlich zu sein, daß nicht nur hormonale, sondern auch spinale Beeinflussung der Milchdrüsen möglich ist. Die eigentlichen Drü-

sennerven entspringen von den Rami cutanei laterales des 4. bis 6. Intercostalnerven. Ob sympathische Zweige zur Brustdrüse gelangen, steht noch nicht fest, gilt jedoch als sehr wahrscheinlich. Bei der Tabes nimmt Siding für die sekretorischen Störungen eine Reflexneurose infolge tabischer Störungen im abdominalen sympathischen Geflecht an. Auch experimentelle Ergebnisse unterstützen diese Ansicht.

Da in dem oben erwähnten Fall das ganze Hals- und Brustmark eine Höhlenbildung aufwies, ist es denkbar, daß dieselben Zentren und Ursprungsgebiete in ähnlicher Weise wie bei der Tabes krankhaft verändert waren. Darüber, ob bei solchen Fällen eine Beeinflussung der Mamma auf dem Weg über innersekretorische Drüsen möglich ist, liegen noch keine Erfahrungen vor.

In einer Arbeit „Spina bifida und obere Harnwege" berichtet E. Lehmann vorwiegend über Mißbildungen von Niere, Harnleiter und Blase. „Bei der Durchsicht unserer Fälle von Spina bifida fielen ferner auf 1. Fälle von Ulcus simplex der Blase, 2. die Häufigkeit punktförmiger oder sehr zarter Harnleitermündungen.

Zu 1. Bei drei von acht Fällen mit Ulcus simplex vesicae war eine Röntgenaufnahme der Lendenwirbelsäule vorhanden. Es fand sich einmal eine Spina bifida, einmal eine Sacralisation des 5. Lendenwirbels, einmal keine Veränderung an dem Rückgrat". Er glaubt, daß es sich um „eine Art von trophischem Ulcus der Blase" handelt, das man in eine Linie mit dem Mal perforant du pied stellen könne. Da amerikanische Autoren hyposensible Zonen bei Spina bifida am Damm beobachten konnten, glaubt Lehmann, daß der Ausfall der Nervenversorgung an einem umschriebenen Bezirk der Blase Ursache dieses trophischen Ulcus simplex vesicae sei. Bei den vielfachen Beziehungen, die zwischen Spina bifida und Syringomyelie bestehen, möchte man, noch dazu wenn Sensibilitätsausfälle der Haut vorhanden sind, vermuten, ob nicht eine leichte Form einer Syringomyelie vorliege, deren Höhlenbildung im unteren Teil des Rückenmarkes zu suchen wäre.

Ohne auf Theorien und Erklärungsversuche einzugehen, führt E. Müller Polyurie, Glykosurie und Nephrolithiasis bei Syringomyelie — abgesehen von mehr zufälligen Komplikationen — auf primäre Cystopyelitis, Empfindungsanomalien und trophische Störungen im Nierenbecken zurück.

Daß auch Magen- und Duodenalgeschwüre durch Ver-

änderungen im Zentralnervensystem hervorgebracht werden können, ist schon vor langer Zeit behauptet und durch Experimente gefestigt worden.

Nach Durchschneidung des Thalamus opticus und des Pedunculus cerebri auf einer Seite, treten bei Kaninchen schon am 4. Tage nach dem Eingriff im Magen hämorrhagische Infiltrationen und Erweichungen auf. Schiff (1845) führte diese seine Ergebnisse auf eine Verletzung der zentralen Bahnen der vasomotorischen Magennerven zurück.

Ebstein brachte 23 Hunden umschriebene Verletzungen des vorderen Abschnittes der Vierhügel bei und konnte neunmal hämorrhagische Erosionen und Ekchymosen an verschiedenen Teilen des Magens feststellen. Nach Reizung sensibler Nerven, wie des Lingualis und Ischiadicus entwickelten sich an Pleura, Darm- und Magenschleimhaut Ekchymosen, die er mit einer reflektorischen Blutdruckerhöhung erklärt.

Pomorski konnte experimentell feststellen, daß durch Lähmung des vasomotorischen Zentrums am Boden des 4. Ventrikels oder durch Druck eines in der Nähe liegenden Blutergusses auf dieses Zentrum bei den Versuchstieren Kreislaufstörungen im Magen und in den Lungen auftraten.

Durch Verdauungsversuche ließ sich feststellen, daß die Speiseröhre von Leichen, mit Gehirnkrankheiten (z. B. Abszesse oder Schußverletzungen) leichter verdaut wird, als von Leichen ohne krankhaften Hirnbefund (Brosch). Die Ergebnisse dieser Untersuchungen lassen sich wohl kaum anders deuten, als daß unter dem Einfluß des erkrankten Zentralnervensystems in der Speiseröhre Veränderungen vorhanden sind, welche die Widerstandskraft gegen die verdauende Wirkung des Magensaftes herabsetzen.

In neuerer Zeit hat Cushing in der Arbeit „Peptic ulcer and the Interbrain" die Theorie der cerebralen Ulcusgenese im Verdauungskanal wiederum in den Vordergrund gestellt. Drei Fälle von akuten Magendarmerscheinungen nach der Operation von Kleinhirntumoren waren ihm Anlaß zu diesen Betrachtungen.

Früher war es Rokitansky schon aufgefallen, daß im Magen von Neugeborenen akute, nicht postmortal entstandene, gelatinöse Erweichungsherde vorhanden waren, wenn gleichzeitig intrakranielle Blutungen feststellbar waren.

Man sprach dann das Ulcus pepticum direkt als „zweite

Krankheit" an, die dann entsteht, wenn der Vagus an irgendeiner Stelle von Schädlichkeiten betroffen ist. Hart konnte dann durch Sektionen bestätigen, daß bei 17 % aller Magendarmgeschwüre irgendwelche Gehirnaffektionen vorlagen.

Eiselsberg und Winiwarter sahen zwei Kranke an Magenblutungen unklarer Ursache sterben, nachdem vorher ein Kleinhirntumor operiert worden war.

1932 hat Cushing das klinische Syndrom Gastromalacie und Geschwüre im oberen Teil des Verdauungstraktus bei Erkrankungen des Zwischenhirns beschrieben und erklärte diese Erscheinungen mit parasympathischen Reizzuständen. Diese Ansicht konnte auch experimentell bewiesen werden. Es wird ein parasympathisches Zentrum im Zwischenhirn angenommen.

Masten, G. Mabel und R. C. Bunts bringen sechs einschlägige Fälle, mit denen sie die Ansicht Cushings unterstützen. Es handelte sich um Stirnlappenabszess mit terminaler Meningitis, akuter Encephalitis mit ausgesprochenen Störungen des vegetativen Systems, Tumor der hinteren Schädelgrube, Balkentumor, Blutungen in die Stammganglien bei arteriellem Hochdruck und ein infiltrierendes Spongioblastom der basalen Ganglien. Bei der Sektion war es jedesmal möglich, krankhafte Vorgänge im Zwischenhirn oder im dritten Ventrikel zu finden. Einmal war nur eine leichte lymphocytäre Infiltration im Mittelhirn vorhanden. Im Magen und Oesophagus waren Erweichungsherde, Blutungen, Erosionen, Geschwüre und Perforationen.

Bei Verletzungen und Erkrankungen des Rückenmarkes kommen Magengeschwüre ebenfalls vor, sind jedoch seltener beschrieben.

Nach doppelseitiger und gleichzeitiger Verletzung der zwischen dem 4. und 8. oder 5. und 9. Wirbel gelegenen, vorderen und hinteren Spinalwurzeln beim Hund sah Schupfer neben Superacidität auch kleine Nekrosen und hämorrhagische Erosionen der Magenschleimhaut und bis zu 2 cm große Blutungen in der Submucosa des Pylorus. Er führt diese Veränderungen auf trophische Störungen zurück, die durch Verletzung der Splanchnicusfasern bedingt sind.

Ohne näher auf Erklärungen und Theorien einzugehen, berichtet W. Kretschmer folgenden Fall: Bei einer schweren Wirbelsäulenfraktur mit kompletter Querschnittsläsion und

einer ausgedehnten Blutung in den Wirbelkanal und den Lumbalraum fanden sich im Magen, vorwiegend an der kleinen Kurvatur, sehr zahlreiche frische, ziemlich gleichaltrige, nekrotisch belegte Geschwüre. Der Unfall war etwa fünf Tage vorher passiert.

Sehr beachtenswert sind die Zusammenhänge zwischen Geschwürsbildung im Magendarmkanal und der Tabes dorsalis. Die tabischen Magenkrisen verlaufen nicht bloß als äusserst schmerzhafte Erscheinungen, die gelegentlich wiederkehren, sie verursachen oft schon während des Anfalles Magenblutungen und blutiges Erbrechen und hinterlassen nicht selten leichtere oder schwere organische Veränderungen.

Auf dieses auffallende Zusammentreffen wurde bereits von mehreren Autoren hingewiesen. An Hand eines größeren Materials stellt Holler fest, daß 11,6 % aller Ulcera ventriculi et duodeni auf eine Tabes dorsalis zurückzuführen sind, andere Autoren fanden dieses Zusammentreffen nur in 7 % der Tabesfälle. Weiter sollen niedere Säurewerte oder Anacidität für den ulcuskranken Tabikermagen typisch sein.

Zur Behandlung der tabischen Krisen hat Exner zehnmal die doppelseitige subphrenische Vagusdurchschneidung mit Erfolg ausgeführt. Es traten daraufhin sechsmal Veränderungen am Magen bezw. Geschwüre auf.

„Auf Grund experimenteller Untersuchungen ist sichergestellt, daß sowohl durch Durchschneidung oder Reizung der Vagi, Entfernung oder Reizung des Plexus coeliacus, der Ganglia coeliaca und der Splanchnici als auch durch unmittelbare Einwirkung auf die Magengefäße durch Einspritzung von Adrenalin in die Magenwand nicht nur Blutungen, hämorrhagische und anämische Infarkte und Erosionen, sondern auch typische dem Ulcus simplex ähnliche peptische Geschwüre im Magen und Duodenum entstehen können". (v. Bergmann.) In dieser Zusammenfassung sind die Experimente und Ergebnisse über die Rolle der vegetativen Zentren des Zwischenhirns und des Rückenmarkes noch nicht berücksichtigt.

Ilse Krech konnte nur in 12,7 % ein Zusammentreffen von peptischen Schädigungen (hämorrhagischen Erosionen, Geschwüre und Erweichungen des Magens und der Speiseröhre) mit schweren Veränderungen des Zentralnervensystems feststellen. Bei der umgekehrten Fragestellung, wieviele Ulcusfälle mit leichteren oder schwereren Veränderungen des

Zentralnervensystems verbunden sind, konnte sie beim gleichen Sektionsmaterial einen Prozentsatz von 42,7 feststellen.

Systematische Untersuchungen über die Magensaftabsonderung bei Syringomyelie wurden erstmals von Heß und Faltischeck veröffentlicht. An Hand von 29 Syringomyeliefällen stellen sie in 28 % eine Achylia gastrica fest. Nur ein Kranker hatte Säurewerte, die an Hyperacidität grenzten. Um den Einwand zu begegnen, daß Probefrühstück und Probetrunk nicht die volle Reizwirkung einer normalen Mahlzeit entfalten, haben die Autoren gelegentlich die Riegelsche Probemahlzeit gereicht und eine Stunde nachher ausgehebert. Es ist ihnen auch auf diese Weise in keinem Fall gelungen, freie Salzsäure nachzuweisen. Durch den stärksten Reiz auf die Magenschleimhaut, die subcutane Histamininjektion, konnte auch nur in einem Fall freie HCL gefunden werden (Fall 27). Die Ausscheidung von Neutralrot war ebenfalls gestört. In fünf Fällen blieb die Farbstoffausscheidung vollständig aus, nur in einem Fall (Fall 27) konnte nach fünf Minuten eine minimale Rotausscheidung bemerkt werden.

Bei den mit Achylia gastrica behafteten Fällen war die Entleerungszeit des Magens nicht verkürzt. Die Autoren hatten vor dem Röntgenschirm den Eindruck „einer von Anbeginn flachen, kaum ausnehmbaren Peristaltik, die sich manchmal vorübergehend ein wenig vertieft, im allgemeinen flach bleibt und zur Abschnürung kleiner bis mittelgroßer Brocken führt." Die Wellen setzten im Gegensatz zur multiplen Sklerose nicht hoch ein, sondern wurden erst in der Gegend des Angulus ventriculi deutlich sichtbar und vertieften sich gegen den Pylorus hin nennenswert. Nur im Fall 21 konnte eine Hypermotilität festgestellt werden. Es hat in keinem Fall ein Anhaltspunkt für Gastritis vorgelegen.

Die Ergebnisse sind umso auffallender, weil bei der multiplen Sklerose gewöhnlich hohe Säurewerte oder Hyperacidität gefunden wurden. Hyperacider Magensaft wurde bei Syringomyelie nur dort gefunden, wo Anhaltspunkte für eine bulbäre Ausbreitung der Zerstörung im Rückenmark bestanden.

Bei den 29 Fällen von Syringomyelie wurde außerdem 14 mal Ptosis ventriculi beobachtet, darunter auch bei Fällen mit normaler Magensaftsekretion.

Im Gegensatz zur Syringomyelie fanden die Verfasser

bei Sklerosis multiplex hochnormale Säurewerte oder Hyperacidität und Hypermotilität.

Die Autoren glauben, daß die regellos verstreuten Herde der multiplen Sklerose auch Rückenmarksteile betreffen, die zur viseralen Innervation Beziehung haben und die Organtätigkeit im entsprechenden Segmentbereich stören. Die motorischen und sekretorischen Symptome seien also so, daß sie auf ein Ueberwiegen der parasympathischen Innervation hindeuten.

Die bei der Syringomyelie festgestellten Erscheinungen Achylie, Ptosis und Hypotonie des Magens werden den Erscheinungen der multiplen Sklerose gegenübergestellt und werden als konstitutionelles Stigma degenerationis aufgefaßt. Allerdings wird die Frage offen gelassen, ob nicht diese Erscheinungen ähnlich wie bei der multiplen Sklerose durch anatomische Läsionen bedingt seien, also Schädigungen im Zellgebiet des Rückenmarkes, die zum visceralen System in Beziehung stehen.

In der gesamten Literatur sind bisher nur zwei Fälle von Ulcus ventriculi bei Syringomyelie beschrieben worden (E. Freude). H. Schlesinger nimmt dazu in der Weise Stellung, daß er erklärt, bei mehreren hundert Beobachtungen von Syringomyelie „keine Koinzidenz beider Prozesse" festgestellt zu haben. O. Gagel glaubt ebenfalls, daß man die Frage des ursächlichen Zusammenhangs beider Krankheiten vorerst nur mit Vorsicht beurteilen darf.

Die beiden Krankenberichte aus Freudes Veröffentlichung seien deshalb ausführlich gebracht, weil sie bis jetzt die einzigen Mitteilungen dieser Art sind.

1. Fall: Die 53 jährige Frau hatte Temperatursinnstörung in den Segmenten C. S. 4—7, D.S. 1 und 4—9. Es wurde heiß gar nicht empfunden, kalt konnte nicht mit Genauigkeit differenziert werden. Schmerzhafte Berührung, sowie faradische Pinselung wurden nicht als unangenehm empfunden. Weiter nach abwärts wurden kalt und warm bis zum 10. Segment als sehr unklar empfunden und konnten besonders auf der linken Seite nicht differenziert werden. Im 10.—12. Segment war die Sensibilitätsprüfung ohne Sonderheiten. Dazu kamen noch in diesem Falle umfangreiche atrophische Störungen, welche die Musculi interossei und den Daumenballen, besonders der linken Hand, betrafen. Röntgenologisch sieht man an einzelnen Gelenken Verdickungen und Verkürzungen

der Phalangen. Deutlich wird auch die Verkürzung des kleinen Fingers der linken Hand, teils durch Muskelzug, teils durch Atrophie. Es ließ sich auch für die vom Nervus radialis versorgte Muskulatur der Hand eine positive Entartungsreaktion feststellen, während für die atrophische Muskulatur des Schultergürtels, insbesondere des Deltamuskels, nur die Herabsetzung der Erregbarkeit für faradischen Strom zu bemerken war. Die Röntgendurchleuchtung ergab, daß der Brei bei mittlerer Magenblase zunächst oben festgehalten wird. Es füllt sich dann ein Magenteil von Handtellergröße. Von diesem aus sieht man besonders bei ventrodorsaler Durchleuchtung mit seitlicher Rechtsbeugung in einer schmalen Straße Brei, der in den Sinus-Antrumteil läuft. Nach 15–20 Minuten haben wir dann das Bild eines Sanduhrmagens vor uns, das auch durch Atropin- und Papaveringaben von 0,001 bzw. 0,01 nicht verändert wird. Sanguis wurde nach entsprechender fleischfreier Diät in den Fäces nicht gefunden. Es handelt sich also um ein Ulcus der kleinen Kurvatur mit starken Bindegewebe- und Narbenbildungen, welche zu einem Sanduhrmagen geführt haben. Nach dem von uns erhobenen klinischen Befund sind wir berechtigt, eine Syringomyelie des Zervikalmarkes und des Thorakalmarkes bis zum 10. Segment anzunehmen. Motorische Störungen waren im Bereich des 6. 9. Dorsalsegmentes nicht nachzuweisen, doch liegt die Annahme nicht fern, daß chronische, trophische und funktionelle segmentäre Alterationen im Bereiche dieser Segmente möglicherweise zur Entstehung eines Magengeschwürs geführt haben können. Insbesondere würde das Fehlen der für das Ulcus charakteristischen Symptome im vegetativen Nervensystem die Annahme dieser Entstehungsart stützen.

2. Fall: Hier handelt es sich um Syringomyelie und Syringobulbie. Bei genauer Prüfung sind dissoziierte Empfindungsstörungen im Bereich der Magensegmente feststellbar. Schmerz- und Temperatursinn waren wesentlich herabgesetzt, während die übrigen Sensibilitätsqualitäten erhalten waren. Dem jetzt 49 Jahre alten Patienten fiel es auf, daß er seit etwa 20 Jahren am Tage schwitzt und zwar nur auf der linken Kopf- und Gesichtshälfte, sowie auf der rechten Schulter. Dazu kommen in diesem Bereich Mischempfindungen wie kaltes Brennen. Der Befund ergab eine nach rechts konvexe Skoliose, von der er nicht anzugeben weiß, ob sie schon in der Jugend bestanden hat. Die Sensibilitätsprüfung ergab partielle Gefühlslähmung in C.S. 2 und 3, sowie C.S. 4–7. Daneben fanden sich auch – wenn auch nicht in so ausge-

prägten Maße – Empfindungsstörungen (wie Thermalanästhesie und Analgesie in D.S. 6—10). Die Röntgenaufnahme des Magens ergab ein Ulcus der kleinen Kurvatur mit gegenüberliegendem Spasmus der großen Kurvatur, der auf Atropingaben gemildert wird. Es befinden sich ausgedehnte Verwachsungen am Pylorus und in der Geschwürsgegend. Es müssen in diesem Fall von Syringomyelie 2 oder mehrere Krankheitsherde angenommen werden, und zwar einer im Cervikalmark unter Uebergreifen des Prozesses auf die Medulla und spinale Trigeminuswurzel, einer im Thorakalmark. Inwieweit der letztere von ätiologischer Bedeutung für das Ulcus ist, kann nicht mit Sicherheit festgestellt und wohl nur durch Autopsie erhärtet werden, doch läßt der wenig stürmische und fast beschwerdelose Verlauf der Geschwürsbildung eine solche Annahme aufkommen.

Eigenen-Beobachtung:

E. J., verheirateter Wasserbauarbeiter, geboren 11. 1. 1900. Ueber Kinderkrankheiten und frühere Unfälle weiß er keine Angaben zu machen.

1918 sei er in einer Kaserne vom Pferd gestürzt und habe sich dabei den linken Ellenbogen ausgerenkt. Anschliessend daran sei der linke und langsam, aber unaufhaltsam auch der rechte Arm schwächer geworden. In der Folgezeit habe er sich öfters an den Fingern verletzt, ohne dabei Schmerzen zu empfinden. Im Winter werden die Hände oft starr, direkten Schmerz durch die Kälte spüre er nicht. Hände und Ohren habe er sich öfter erfroren. 1927 habe er zweimal eine Lungenentzündung gehabt. Vor 3 bis 4 Jahren seien „Lungenblutungen" aufgetreten. Das Blut sei ganz schwarz gewesen. Im letzten Winter sei über Nacht der rechte Arm lahm geworden. Nach 6 wöchentlicher Behandlung habe er ihn wieder bis zur Horizontalen erheben können. Seit etwa einem Jahr habe er ständig, auch unabhängig von den Mahlzeiten, drückende Schmerzen in der Magengegend und Sodbrennen. In dieser Zeit habe er auch an Verstopfung gelitten. Am liebsten habe er Rindfleisch und Suppen gegessen. Vor 8 Wochen sei ihm ein Magengeschwür „aufgegangen". Er habe dann etwas Blut brechen müssen und der Stuhl sei ganz schwarz gewesen. Seit dieser Blutung habe er sich mit Milch und Reisbrei ernährt.

Befund: 34jähriger Kranker in etwas dürftigen Ernährungszustand mit blaßgelber Hautfarbe und gut durch-

bluteten Schleimhäuten. Pupillen reagieren auf Licht und Nahsehen. Gebiß lückenhaft, Schilddrüse nicht vergrössert, obere Schlüsselbeingruben etwas eingesunken. Der Brustkorb ist flach, bei tiefer Einatmung bleibt die linke Thoraxhälfte scheinbar etwas zurück. Lungengrenzen an gehöriger Stelle, überall lauter Schall und Bläschenatmen. Brustwirbelsäule im oberen Teil nach links, im unteren Teil mit der Lendenwirbelsäule nach rechts ausgebogen. Leib ohne krankhaften Befund.

Extremitäten: Lange Arme, auffallender Muskelschwund, besonders am linken, aber auch am rechten Arm, ebenso am Schultergürtel. Die Schulterblätter sind abstehend.

Umfangmaße:	rechts	links
Oberam	20,5	20,0
Unterarm	24,0	20,0
Mittelhand	19,5	18,0.

Die Muskulatur beider Daumenballen und sämtlicher Interossei ist atrophisch. Das linke Ellenbogengelenk kann nicht ganz durchgestreckt werden. An der Vorderseite des linken Unterarmes, dicht unterhalb des Ellenbogengelenkes eine braungefärbte, strahlige Narbe. Beide Hände stehen in Krallenstellung. Die Finger können im Grundgelenk leicht bewegt werden. Senkfuß beiderseits, besonders rechts. Kniesehnenreflexe lebhaft. Kein Babinsky. Patellaklonus auslösbar. An den Beinen kein Muskelschwund. Kein Intersionstremor. Unsicherheit beim Haken-Knie-Versuch. Leichtes Schwanken beim Fuß-Augenschluß. Leichter Nystagmus rotatorius.

An den Ohren ist die Empfindung für spitz und stumpf, kalt und warm nicht vorhanden. In einem schmalen Streifen am oberen Stirnrand ist der Kranke unsicher. Im Gesicht sind alle Empfindungen normal. Am Hals wird spitz und stumpf nicht unterschieden, kalt und warm gut. Am Bauch und am Rücken wird spitz und stumpf nicht unterschieden, kalt und warm schlecht.

Die Magenuntersuchung ergab Säurewerte von 15/40 nach dem Ewald'schen Probefrühstück. Bei der Durchleuchtung und in der Röntgenaufnahme ist die Ulcusnische deutlich wahrnehmbar.

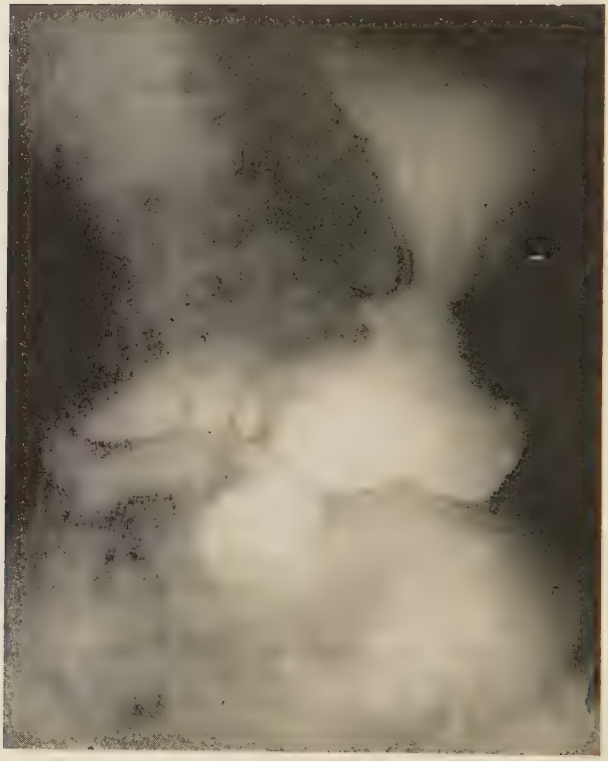

Elmer Johann

Nach der Entlassung aus dem Krankenhaus war – nach den Angaben des behandelnden Arztes — der Befund im allgemeinen immer derselbe. Es trat einige Male Blutbrechen auf. Der Patient hielt sich in keiner Weise an Diätvorschriften, trank bedeutende Mengen Bier und rauchte stark. Trotz dieser groben Verstöße hatte er nur ab und zu leichte Beschwerden. Nur das Sodbrennen war ihm sehr peinlich und bewog ihn, gelegentlich ein Magenpulver einzunehmen. „Die Annahme einer gewissen Anästhesie ist nicht von der Hand zu weisen". Im September 1935 brach das Geschwür durch. Kurz vorher hatte er als Frühstück ein Glas Bier und eine Semmel zu sich genommen. Nach der Perforation ist er mit Unterstützung noch fast eine Stunde gegangen bzw. gekrochen und konnte dann bei schlechten Wegverhältnissen einige Ki-

lometer transportiert werden. Vor Eintreffen des Arztes trank er noch zwei Liter Wasser, die hernach wie ein Ascites nachweisbar waren. Es bestanden typische peritonitische Erscheinungen mit motorischer Unruhe. Da er trotz reichlicher Gaben von Herzmitteln pulslos blieb, wurde nicht mehr operiert. 8—9 Stunden nach dem Durchbruch starb er. Eine Sektion konnte nicht gemacht werden.

In der II. Medizinischen Klinik waren in den Jahren 1929 mit 1934 neun Kranke wegen einer Syringomyelie in Behandlung. Einer davon hatte deutliche Erscheinungen von Seiten des Magen-Darmkanals.

R. F., 41 Jahre alt. Stammt aus einer Familie mit psychopatischen Eigenschaften. Er habe mit zwei Jahren laufen gelernt, sei sehr schwächlich gewesen und sei in der Schule schlecht mitgekommen. Körperlich und seelisch sei er immer sehr empfindsam gewesen, weinte leicht und war oft deprimiert. Mit 10 Jahren habe er sich durch eine kalte Dusche erkältet, bekam Halsschmerzen, der Kopf wurde nach der linken Schulter gezogen. Als er wieder gerade stand, war ein Buckel da, der dann geblieben ist. Mit 15 Jahren sei ihm beim Laufen das rechte Bein vom Knie ab lahm geworden. Erst nach langem Krankenhausaufenthalt sei Besserung eingetreten. Gleichzeitig habe sich aber eine Schwäche im rechten Arm entwickelt. Mit 18 Jahren habe er ein Ziehen im rechten Oberarm gemerkt. Es zog ihm dann die Finger krumm, so daß er nicht mehr arbeiten konnte. Warm und kalt konnte er dann nicht mehr unterscheiden, an den Händen seien Eiterungen aufgetreten. 1927 sei er erstmals wegen heftiger Magenschmerzen in Behandlung gewesen.

Befund: Kleiner Patient in sehr stark reduziertem Ernährungszustand. Graziler Knochenbau, blasse Hautfarbe. Die Austrittstellen des Trigeminus sind druckschmerzhaft. Kyphoskoliose der Brustwirbelsäule. Die rechte Schulter steht höher als die linke. Bauch: Aufgetrieben und gespannt. Druckschmerzhaftigkeit zwischen Nabel und Schwertfortsatz und unterhalb des linken Rippenbogens. Extemitäten: Die Muskulatur des Schultergürtels ist rechts mehr atrophisch als links. Atrophie an beiden Oberarmen und am rechten Unterarm. Umfangmasse der Unterarme: Rechts 15 cm, links 19 cm. An der rechten Hand ist noch der Daumen und Kleinfingerballen auffallend atrophisch. Händedruck links gut, rechts schwach. Der rechte Arm kann nur bis zur Schulterhöhe erhoben werden. Die Finger sind in Beugestellung.

Beine: Die Atrophie ist rechts stärker als links. Geringe Verkürzung des rechten Beines. Der rechte Fuß ist in Valgusstellung, Hammerzehen. Der linke Fuß steht in Equino-varusstellung. Die Beweglichkeit ist frei, jedoch langsam. Rohe Kraft beiderseits gering. Hin und wieder fibrilläre Zuckungen an den Unterschenkeln. Kniesehnenreflex links lebhaft, rechts kaum auslösbar. Achillesreflex links sehr lebhaft, unerschöpfbarer Klonus, rechts schwach. Babinsky ϕ. Oppenheim ϕ. Cremasterreflex auf beiden Seiten positiv. Bauchdeckenreflex schwer auslösbar. Kein Romberg, keine Ataxie. Sensibilität: Berührungsempfindung ist überall vorhanden. Deutlich ist eine Herabsetzung der Schmerzempfindung an beiden Händen und an der Innenseite des linken Unterschenkels. An beiden Händen ist die Temperaturempfindung deutlich gestört, distal stärker als proximal. Die Temperaturempfindung ist noch gestört vom Hals bis zur dritten Rippe nach abwärts und an der Innenseite des linken Unterschenkels.

Liquor: 11/3 Zellen. Nonne: Spur. Pandy: Spur. Eiweiß: 1/3 ‰. WaR: ϕ. Goldsol und Normomastix normal. Bei der Röntgenaufnahme fällt der große zwiebelförmige, scharfrandige und druckschmerzhafte Bulbus auf.

Diagnose: Syringomyelie. Darmpasmen. Megabulbus. Ulcusnarben am Duodenum? Psychogene Ueberlagerung?

Auf Grund der in der Literatur herrschenden Ansichten scheint in vielen Fällen ein direkter Zusammenhang zwischen Geschwürsbildung im Magendarmkanal und Erkrankungen des Zentralnervensystems zu bestehen. Die zwei angeführten Fälle sprechen ebenfalls für diese Meinung.

Bei den Erkrankungen des Gehirnes (Verletzungen, Tumoren, Blutungen, Hydrocephalus, Encephalitis) treten Magen-Darmgeschwüre nur dann auf, wenn mittelbar oder unmittelbar eine schädigende Wirkung auf die vegetativen Zentren des Zwischenhirns ausgeübt wird. Daß die Vaguswirkung dabei eine wichtige, jedoch nicht allein maßgebende Rolle spielt, gilt heute auf diesem Gebiet als allgemein gültig. Die meisten Forscher sind sich einig, daß zur Entwicklung des Geschwürs eine Innervations- und Blutversorgungsstörung im weitesten Sinne der Bedeutung notwendig ist. Eine Affektion der vegetativen Zentren schafft solche Bedingungen. „Der physikalisch-chemische Organtonus hält sich auf einer bestimmten Höhe durch die vegetativen Zentren mit Hilfe

eines bestimmten Gleichgewichts des sympathischen und parasympathischen Systems. Eine Funktionsstörung dieser Zentren wirkt auf die eine oder andere Weise auf dieses Gleichgewicht, mit anderen Worten, es gehen Veränderungen der Jonenkonzentration von Ka, Na, Ca, Mn, H, OH und anderen vor sich, die die gesamte Gewebsreaktion im Sinne von Alkaleszenz oder Acidität und damit auch die Lebenstätigkeit der Zelle verändern". Eine Affektion des Vasomotorenzentrums, das sich nach Angaben vieler Forscher (Karplus und Kreidl, Schrottenbach, Bourdenko, Mogilnitzki u. a.) im Corpus Luysii befindet, ruft eine Reaktion des Organgefäßsystems hervor. Alle diese Vorgänge können in den Organwandungen genügend günstige Bedingungen zur Entwicklung der einen oder anderen vasomotorisch-trophischen Störung schaffen.

Die Gliawucherung des Zentralkanals ist nicht nur eine lokale Erkrankung des Rückenmarks. Nach der Ansicht Bielschowskys sind Gliose und Gliom wesensgleiche Prozesse, die auf mangelhaften Schluß des dorsalen Teiles des medulären Ependymblattes und auf fehlerhafte Weiterentwicklung von versprengten Neuroblasten beruhen. Das ist sicherlich auch die Ursache dafür, daß so auffallend oft Mißbildungen des Gehirns wie Cysten, Gliome, und Veränderungen im Bereich der Ventrikel und des Plexus chorioideus bei Syringomyelie und Syringobulbie gefunden werden. Die Folgen sind raumbeengende Vorgänge oder Kreislaufstörungen, also Tumoren oder Hydrocephalus internus.

Bei dem Fall E. J. sind Erklärungsversuche aus dieser Reihe durchaus angebracht. Die Sensibilitätsstörung am Kopf, die leicht verwaschene, an Paralyse erinnernde Sprache und der Nystagmus sprechen dafür, daß der Krankheitsherd nicht blos auf das Rückenmark beschränkt blieb, sondern auch Veränderungen im Sinne einer Syringobulbie machte. Die Feststellungen von Heß und Faltischeck, daß normale oder an Hyperacidität grenzende Säurewerte des Magens nur bei Fortschreiten des Zerstörungsprozesses im Sinne einer Syringobulbie bestehen, können durch diese Beobachtungen bestätigt werden. Ob ein Hydrocephalus internus bestand oder eine ausgedehnte Gliose, hätte nur eine spezielle Untersuchung oder die Sektion klar stellen können.

Die Fehlbildungen des Zentralnervensystems haben eine funktionelle Minderwertigkeit der zugehörigen nervösen Metameren zur Folge. Die oftmals gut entwickelte Halsrippe

bzw. der hypertrophische Processus costalis und die mehr oder weniger vollkommene Spaltbildung im Wirbelkanal sind bekannte Symptome, die auf einen Entwicklungsfehler im Zentralnervensystem schließen lassen. Sicherlich werden davon auch innere Organe in Mitleidenschaft gezogen. In einer schon erwähnten Arbeit beschrieb Lehmann Mißbildungen der Harnwege bei Spina bifida und führt ein Ulcus simplex visicae auf eine anlagemäßig bedingte, umschriebene Sensibilitätsstörung der Harnblase zurück.

Diese beiden Gesichtspunkte, fehlerhafte Anlage innerer Organe als direkte Folge einer Mißbildung des Zentralnervensystems und Sensibilitätsstörung innerer Organe aus derselben Ursache, können auch für das Zustandekommen trophischer Geschwüre des Magens eine wichtige Rolle spielen.

H. Schlesinger berichtet von einem Syringomyeliekranken, der mit einer Perforationsperitonitis im Zimmer herumging, ohne über Schmerzen zu klagen, bis er tot zusammenbrach.

Bei dem Fall E.J. sind die geringen Schmerzäusserungen trotz wiederholter Blutungen und trotz unzweckmäßiger Ernährung jedenfalls sehr auffällig. Der bei dem zweiten Fall röntgenologisch festgestellte Megabulbus könnte als anlagemäßig bedingte Mißbildung betrachtet werden. Anlagefehler + Sensibilitätsstörung könnten hier zusammen als Ursache für die Geschwürsbildung in Frage kommen.

Nach Untersuchungen von Pieri, Gino e Marino Lopenna erhält der Magen seine sensible Versorgung von Th 4 — Th 8 und zwar in metamerer Anordnung, sodaß z. B. Th 4 die Kardia, Th 8 den Pylorus innerviert. Die einzelnen Innervationsgebiete sollen sich allerdings überschneiden. Bei dem Fall E.J. waren diese Teile des Rückenmarkes zweifellos ausgiebig von der Syringomyelie befallen. Nach Feststellungen von Ken Kuré kommen beim Magen vom Hund außer der Splanchnici als schmerzleitende Bahnen folgende in Frage: 1. Vagus; 2. sympathische Fasern des Bauchvagus, die aus dem Ganglion stellatum in den Vagus hineinkommen; 3. Fasern des Plexus aorticus; 4. Bauchgrenzstrang. Die Ansicht, daß der Sympathicus keine sensiblen Fasern enthält, wird damit wiederlegt.

Die cyanotischen Hände und Füße sind bei Syringomyelitikern die auffallendsten vasomotorisch-trophischen Erscheinungen. Wie O. Müller, Parrisius, Fedoroff, Brown u. a.

nachgewiesen haben, findet man bei trophischen Störungen der Haut (Raynaud, Sklerodermie) und bei bestimmten Erkrankungen des ZNS wie Syringomyelie und Tabes dorsalis regelmäßig erhebliche Veränderungen und krankhafte Reaktionen des Capillarkreislaufes, die sich schließlich nicht mehr ausgleichen und daher die Ernährung beeinträchtigen. Die Vitalität wird durch diese Zirkulationsstörung herabgesetzt. Bei der sicherlich zentral gelegenen Ursache dieser Capillarreaktion darf man vermuten, daß derartige Veränderungen nicht ausschließlich auf die Körperoberfläche beschränkt bleiben. Der Stoffaustausch zwischen Blut und Gewebe wird bei einer Verlangsamung des Capillarstromes vermindert und führt am Organparenchyn schließlich zu erheblichen Veränderungen.

Schminke fand in Ulcusmägen auch fern vom Sitz des Geschwürs das Bild der vasoneurotischen Diathese, insbesondere große, varicöse Capillarektasien mit herdförmigem Gewebsödem. Reizerscheinungen irgendwelcher Art würden auf einer derartig beeinflußten Magenschleimhaut leichter Gastritis, Erosionen und endlich Geschwüre hervorrufen.

Sehr umstritten ist immer noch die Frage, ob es speziell trophische Nervenfasern gibt oder ob die normale Trophik das Resultat einer richtigen Funktion der verschiedensten Nervenfasern ist.

Charcot nahm als erster in den hinteren Wurzeln besondere trophische Fasern an. In neuerer Zeit hat Ken Kuré und seine Mitarbeiter dieses Thema eingehender bearbeitet. Er nimmt an, daß trophische Fasern, die aus den Intermediärzellen des Rückenmarkes entspringen, durch die hinteren Wurzeln austreten. Die dünnkalibrigen Hinterwurzelfasern werden als efferente parasympathische Fasern angesprochen. Durch Durchschneidung der hinteren Wurzeln konnte beim Tier das Bild der Muskeldystrophie erzeugt werden, das besonders dann ausgeprägt war, wenn gleichzeitig der Sympathicus exstirpiert wurde.

Taro Sawatori, ein Mitarbeiter Ken Kurés, hat bei Tabikern, die an verschiedenen trophischen Störungen litten, eine erhebliche Verminderung der dünnkalibrigen, markhaltigen Fasern in den hinteren Wurzeln festgestellt, während er diesen Befund bei Kranken ohne trophische Störung nicht erheben konnte. Entsprechend den parasympathischen Hinterwurzelfasern fand er auch deren Ursprungszellen, die Intermediärzellen verändert.

Ken Kawaguchi hat in acht Fällen von Syringomyelie die ganz entsprechenden Feststellungen gemacht. Die kleinmarkhaltigen, nämlich spinalparasympathischen Fasern blieben verschont, wenn nur Sensibilitätsstörungen vorlagen. Bei trophischen Störungen, wie Atrophie, Nekrose und Blasenbildung der Haut, Atrophie von Muskeln, Knochen und Nägeln, Atrophie und Nekrose der Zehenspitzen und rasch vergrößerten Decubitus, waren die spinalparasympathischen Fasern stark degeneriert und vermindert, während die groß und mittelgroß markhaltigen Nervenfasern in den hinteren Spinalnervenwurzeln verschont blieben.

Watanaba fand bei einer Anzahl von Leprakranken, die trophische Störungen hatten, die gleichen Veränderungen, während er bei Fällen ohne solche die dünnkalibrigen Hinterwurzelfasern unversehrt sah.

Von deutscher Seite wird die Beweiskraft von Ken Kurés Befunden nicht zu sehr überschätzt. Die neuen Ansichten werden zwar mit großem Interesse aufgenommen, jedoch mit größter Zurückhaltung beurteilt (O. Foerster, O. Gagel).

Sicherlich hat auch der Sympathicus wesentlichen Einfluß auf die Trophik der Gewebe. Bei einseitiger Exstirpation des Halssympathicus sah Passow bei jungen Kaninchen und Katzen an der operierten Seite außer dem Auftreten des Hornersyndroms auch eine einseitige Verfärbung der Iris, ganz ähnlich, wie es beim Status dysraphicus vorkommt. Die Heterochromie der Irides wird als die Folge einer Zerstörung der zum Auge ziehenden trophisch-vasomotorischen Sympathicusfasern aufgefaßt. Die beim Status dysraphicus neben anderen trophischen Störungen vorkommende Heterochromie mit Präzipitaten, Katarakt und Glaskörpertrübungen werden auf dieselbe Weise erklärt. Paul Kesselring hat im Lumineszenzlicht am lebenden Frosch die normale Haut und die Haut nach Sympathicus-exstirpation mikroskopisch untersucht. Auf der operierten Seite zeigte sich eine größere Erweiterung der Gefäße und eine noch größere Erweiterung der Gewebsspalten und vor allem eine geringere Intensität der Färbung der Hautzellen. In den Gewebsspalten und in der Umgebung der Ausführungsgänge der Hautdrüsen waren die Färbungsunterschiede am deutlichsten. Längere Zeit nach der Operation wurden die geschilderten Veränderungen regelmäßig noch deutlicher.

Klinische und experimentelle Beobachtungen weisen da-

rauf hin, daß auch die Pigmentierung der menschlichen Haut von sympathischen Einflüssen abhängig ist. (L. R. Müller).

D. E. Alpern hat an Kranken, meist Syringomyelitikern, den Inhalt von Blasen untersucht, die er durch Canthariden-pflaster erzeugte. Es zeigte sich, daß der vegetativen Asymmetrie eine chemische entspricht. Bei Erhöhung der Funktion des vegetativen Nervensystems bekommt man eine Steigerunng des Na Cl, des Cholesterin-Lecithins, der weissen Blutzellen, 78 % K/Ca, Abnahme des Eiweißgehaltes, der Neutrophilen und der Lymphocythen im Vergleich zur gesunden Seite. Bei Erniedrigung werden umgekehrte Resultate erhalten. Der parasympathische Teil des Nervensystems soll in diesem Gewebsstoffwechsel keine besondere Rolle spielen, es soll nur eine Leistung des sympathischen sein.

Bei der Syringomyelie ist es möglich, daß durch die Höhlenbildung außer den sensiblen Rückenmarksteilen auch die sympathischen und parasympathischen Ursprungsgebiete am Uebergang vom Vorderhorn zum Hinterhorn von schädigenden Einflüssen betroffen werden. Die von diesen Gebieten versorgten Organe werden dann auch in ihrer normalen Trophik wesentlich beeinträchtigt werden.

Daß das vegetative Nervensystem des Magens beim Ulcus ventriculi stark beteiligt ist, zeigen die eingehenden histologischen Untersuchungen von Ph. Stöhr jr. und W. Rieder. Es ist ein Nebeneinander von degenerativen und regenerativen Erscheinungen des aus seinem normalen Gleichgewicht gebrachten intramuralen NS. des Magens zu beobachten. Ganglienzellen und Fibrillengerüst sind davon betroffen. Da diese Veränderungen auch bei Kranken gefunden wurden, die seit Jahren Magenbeschwerden hatten, deren Magenschleimhaut jedoch völlig intakt war, wird vermutet, daß es sich in diesen Fällen um eine Art Vorstadium der Ulcusbildung handelt und daß das Primäre eine Erkrankung des Auerbachschen und Meißnerschen Plexus ist.

Zusammenfassung.

Es wird eingehend über einen Fall von Ulcus ventriculi bei Syringomyelie berichtet. Aus der angeführten Literatur geht hervor, daß das Zusammentreffen von Magengeschwür und Erkrankung des Zentralnervensystems nicht immer rein zufällig zu sein braucht. Allein bei Tabes dorsalis und bei Gehirnerkrankungen liegen über diese Frage klinische und experimentelle Beobachtungen vor, die für eine solche Möglichkeit sprechen. Bei der geringen Zahl der beobachteten Fälle wäre es falsch, eine endgültige Meinung über die Wahrscheinlichkeit oder gar Sicherheit der gestörten Trophik des Magens bei manchen Fällen von Syringomyelie auszusprechen. Nur die große praktische Bedeutung eines solchen Zusammenhanges und der Grundsatz, bei einem Kranken nach Möglichkeit nie zwei von einander unabhängige Krankheiten zu diagnostizieren, gaben zu dieser Arbeit Anlaß. Weitere klinische Erfahrungen über ähnliche Fälle können dazu beitragen, diese Frage endgültig zu lösen.

*

Der Fall E. J., der den Anlaß zu dieser Arbeit gab, wurde im Krankenhaus der Barmherzigen Brüder in Straubing (Chefarzt Dr. A. Angerer) 1934 beobachtet und wurde mir in entgegenkommender Weise vom Leiter der inneren Abteilung, Herrn Dr. A. Siegl, zur Bearbeitung überlassen.

Literatur.

Bethe A.: Handbuch der normalen und patholigschen Physiologie. Bd. X.

v. Bergmann: Handb. d. inneren Med., 2. Aufl., 3. Bd. 1. Teil.

Freude E.: Ulcus ventriculi bei Syringomyelie. Verh. d. Ges. f. Verdkrh., 7. Tgg. Wien.

Gagel O.: Syringomyelie, Hdb. d. Neurol. Bd. XVI.

Heß L. und Faltischek: Achylia gastrica und Syringomyelie. Wien. Klin. Wschr. 1931.

Kawaguchi Ken: Die hist. Untersuchung d. hinteren Spinalnervenwurzeln bei Syringomyelie. Mitt. d. med. Ges. Tokio. 44.

Kesselring Paul: Untersuchungen über den Einfluß des Sympathicus auf die Haut mit Hilfe der Ultropak-Methode. Z. f. Biol. Bd. 97.

Kretschmer W.: Zur Entstehung der multiplen Magen- und Zwölffingerdarmgeschwüre und des Sanduhrmagens. Arch. f. Verd.Krh. Bd. 60.

Kuré Ken und Taro Sawatari: Ueber die troph. Bedeutung der parasympathischen Fasern in den hinteren Rückenmarkswurzeln. I. Mitteilung. Die Veränderung der parasympathischen Fasern in den hinteren Wurzeln bei Tab. dors. mit troph. Störungen. Z. exper. Med. 1929.

Lehmann E.: Spina bif. u. obere Harnwege. Z. urol. Chir. Bd. 33.

Lubarsch: Handb. d. spez. pathol. Anatomie und Histologie. 4. Bd. 1. Teil.

Masten, Mabel: Neurogene Erosionen und Perforationen des Magens und Oesophagus, verbunden mit cerebr. Läsionen. Arch. of Neur. 32.

Müller L. R.: Die Lebensnerven. 2. Auflage.

Passow A.: Ueber exp. erzeugte neurogene Heterochromie als Beitrag zum Verständnis des Symptomenkomplexes Hornersyndrom, Heterochromie, Status dysraphicus.

Rieder W.: Path. Veränderungen des Nervenapparates im Magen bei Ulcus ventr. und duodeni. Arch. klin. Chir. 180.

Riegg Helmut: Erkrankungen des cerebrospinalen Systems als Ursache für Blutungen und Geschwürsbildung des Magen-Darmkanals. Diss. Erlangen 1935.

Roussy G., Chostenet de Gery et Mosinger: Ueber einen Fall von Syr. mit Galaktorrhoe und postoperativen Ileus.

Schlesinger H.: Die Syringomyelie. 1. Aufl.

Schlesinger H.: Die Syringomyelie. Neue Deutsche Kl. Bd. X.

Stöhr jr. Ph.: Beobachtungen über die Nerven des menschlichen Magens und ihre Veränderung beim Ulcus chronicum. Klin. Wschr. 1932.

Stöhr jr. Ph.: Anat. Betrachtungen über das veget. NS und seine Veränderung beim Magenulcus. Dtsch. med. Wschr. 1934.

Turss Kurt: Die Beziehungen zwischen Tabes dors. und Ulcus ventriculi. Diss. Berlin 1935.

Lebenslauf.

Am 18. Januar 1912 wurde ich als Sohn des im Jahre 1935 verstorbenen Bäckermeisters Otto Fischer und dessen Ehefrau Maria, geb. Mayer, in Straubing geboren. Nach vierjährigem Besuch der Volksschule besuchte ich sechs Jahre lang die Realschule in Straubing. Von 1928 bis 1931 war ich an der Oberrealschule in Regensburg. Am 1. Mai 1931 begann ich an der Universität zu München das Studium der Medizin. Nach dem 5. Semester legte ich 1933 die ärztliche Vorprüfung ab. Am 18. Februar 1937 beendigte ich, ebenfalls an der Universität zu München, die ärztliche Schlußprüfung. Seit 1. April 1937 bin ich als Medizinalpraktikant an der chirurgischen Universitätsklinik in München.

Zum Schluß ist es mir eine angenehme Pflicht, Herrn Prof. Dr. A. Schittenhelm für die Uebernahme des Referates und Herrn Oberarzt Dr. A. Reuter für die wertvollen Ratschläge herzlichst zu danken.